



Apport de l'empreinte optique dans la réalisation d'onlays céramiques sur dent vitale et non vitale

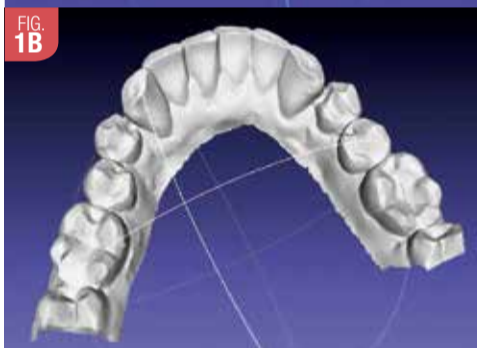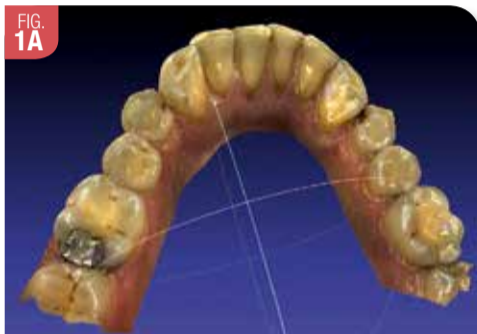Bruno PELISSIER
Montpellier

Introduction

Les techniques adhésives actuelles permettent une approche plus conservatrice dans les traitements restaurateurs et esthétiques ; elles nous ont conduits à un réel changement dans nos pratiques quotidiennes. Associé au gradient thérapeutique, le numérique en dentisterie et en esthétique est un facteur « nouveau » qui se développe de plus en plus, même si cette technologie a été inventée en 1973 par François Duret. De plus en plus de restaurations sont réalisées par empreinte optique actuellement (Fig. 15 et 30).

La compréhension des mécanismes d'adhésion aux tissus dentaires (émail et surtout dentine), les études sur le comportement biomécanique des dents et le développement de biomatériaux composites et céramiques de plus en plus performants ont permis d'étendre les indications des restaurations partielles collées en proposant une alternative fiable (y compris dans les délèvements très volumineux avancés) aux solutions conventionnelles par couronnes beaucoup plus mutilantes [12]. En effet, le recours à des techniques adhésives permet de s'affranchir des principes mécanistes imposés pour la réalisation d'éléments prothétiques traditionnels scellés pour lesquels la recherche d'un cerclage périphérique cervical (notion de « ferrule ») conduit à une mutilation tissulaire importante (coronaire et radulaire) et une agression parodontale, sans oublier la nécessité fréquente de réaliser des traitements endodontiques pré-prothétiques qui ne sont aucunement imposés par la situation biologique de la dent mais bien dans le seul but d'accroître la rétention coronaire en permettant la réalisation d'un ancrage radulaire. On peut voir ici un des avantages majeurs de ces restaurations collées qui nous autorise à repousser les limites de la conservation de la vitalité pulpaire.

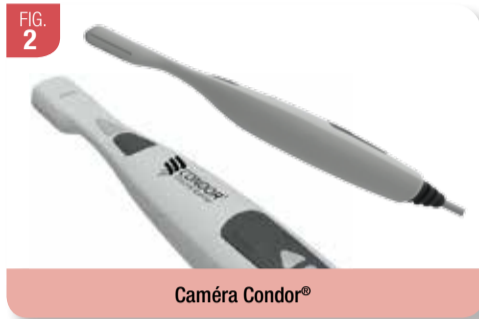Cet article a pour but de montrer l'apport de l'empreinte optique réalisée avec la caméra Condorscan® dans la réalisation des restaurations partielles collées. À travers deux cas cliniques, nous développerons le step by step de la réalisation (préparation, empreinte optique et collage) d'un onlay céramique sur une dent vitale mais aussi sur une dent dépulpée en développant les points clés importants [1, 2, 6, 11] (Fig. 1).



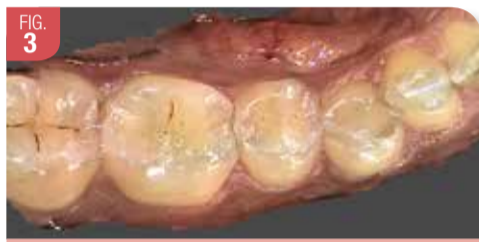Fichiers PLY et STL d'une empreinte optique du bas

Description de la caméra Condor® [4, 7, 10]

La caméra Condor se présente comme une petite caméra de la taille d'un contre angle avec deux caméras à son extrémité (Fig. 2). Elle nous fournit une image 3D renfermant les mesures des objets qu'elle observe et cela lui permet d'être un instrument de visualisation « diagnostic » grâce à la couleur et la qualité des images en plus d'être un scanner d'empreinte optique (Fig. 3).



Caméra Condor®



Empreinte optique Caméra Condor®

C'est un système totalement ouvert qui permet d'envoyer dans tout laboratoire équipé de CFAO un fichier que le prothésiste peut utiliser avec les appareils équipant son laboratoire mais aussi un fichier incorporable dans une chaîne de télé-médecine. La nouvelle caméra Condor® a une technologie différente avec deux caméras et c'est dans l'image elle-même que les informations nécessaires ont été trouvées. **On mesure l'objet lui-même, tel qu'il est vu dans ses micros détails.** Ce point est très important car la couleur permet de débusquer les détails nécessaires à sa reconnaissance. La méthode stéréoscopique embarquée et dynamique par balayage permet le relevé des côtes et l'épuration des informations mais aussi s'appuie sur des calculs et des filtres complexes que la société Aabam (F. Duret) a mis plus de 8 ans à développer. Il s'agit d'appliquer sous une forme dédiée et médicalisée les relevés topographiques tels que sont mis en œuvre par les caméras embarquées dans les satellites, nouveauté et exclusivité dans le monde de la CFAO dentaire. La caméra Condor appuie aussi ses logiciels, donc ses mesures, sur des techniques stéréoscopiques pures relevant

ses informations dans le milieu buccal sans projection de lumière. Pour l'électronique et la miniaturisation de ses composants, c'est principalement celle accompagnant la téléphonie mobile, et cela a permis à la société Aabam de construire un scanner compact, précis et léger très pratique en clinique pour la prise d'empreintes optiques [7, 10]. L'ordinateur proposé avec la caméra est un modèle disposant à la fois d'une vitesse et d'une capacité de stockage importantes.

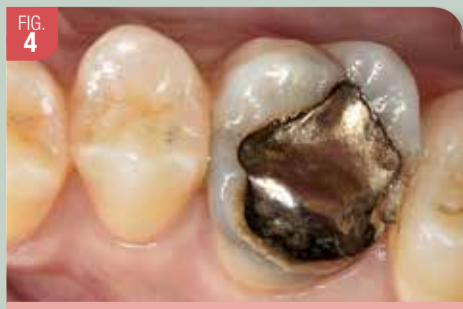Quelle que soit la caméra optique, il est très important d'avoir une importante phase d'apprentissage pour bien cibler les problèmes et surtout être en phase avec la technologie. Il faut connaître les limites des empreintes optiques (situations des limites et cas complexes).

Tous les praticiens utilisant une caméra sont unanimement d'accord sur l'importance de la préparation. Les limites doivent être visibles et supra-gingivales (faire une remontée de marge en fonction) : la caméra n'est pas un microscope et ne devinera pas des pseudo-limites et des préparations mal conçues. **On ne mesure que la préparation elle-même, telle qu'elle est vue dans ses micros détails, pas plus !**

Pour réaliser l'empreinte optique avec la caméra Condor®, pour les cas cliniques présentés, nous commençons toujours par l'arcade supérieure où se situe la préparation de l'onlay. Un cordonnet de rétraction gingivale a été inséré pour avoir des limites bien définies et visibles, nécessaires à l'obtention d'une empreinte optique de qualité. Un balayage continu est fait de façon régulière et sans s'attarder sur les faces occlusales, vestibulaires et palatines. Il est préférable de le suivre sur l'écran de gauche. L'empreinte validée à l'écran, nous passons à l'arcade inférieure avec la même méthode. Enfin, une empreinte optique est prise en balayant les arcades en occlusion. Les dimensions de la caméra Condor® facilitent cette opération.

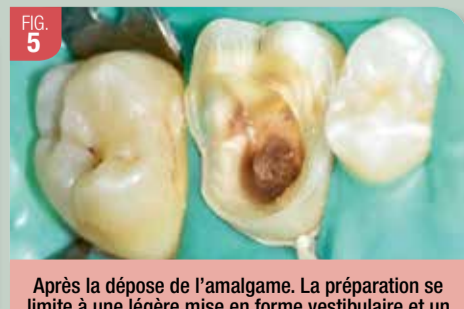Cas clinique 1 : Réalisation d'un onlay céramique sur dent vitale

Un jeune patient s'est présenté au Centre de Soins et de Recherches Dentaires de Montpellier pour une fracture de la face vestibulaire de sa 26. Sa molaire a un amalgame volumineux inesthétique et inadapté avec des marges et limites défailtantes. Le patient ne présente pas de douleurs et à la radiographie, aucune reprise carieuse n'est visible (Fig. 4).



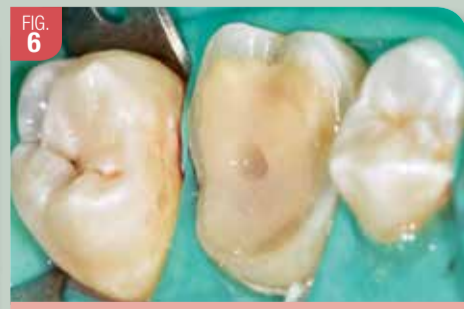Cas initial avec restauration avec un amalgame important fracture vestibulaire

Après dépose de l'amalgame sous digue, aucune lésion carieuse n'est décelée ; la perte de substance est importante et les épaisseurs des parois résiduelles sont faibles avec perte des crêtes marginales (Fig. 5). Nous pouvons confirmer l'indication d'un onlay céramique qui est donc proposé au patient pour remplacer cet amalgame

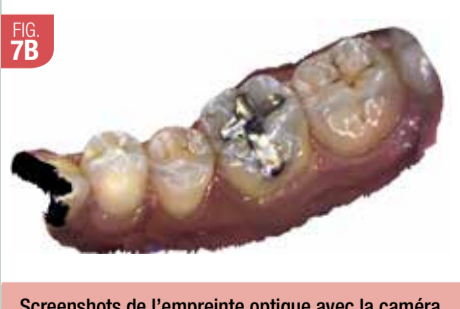
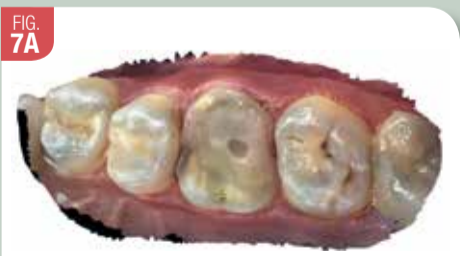
Après la dépose de l'amalgame. La préparation se limite à une légère mise en forme vestibulaire et un recouvrement des cuspidés palatines car l'épaisseur de l'émail était trop faible

et pour pallier la fracture vestibulaire. Un composite flow avec IDS (Immediate Sealing Dentin) est réalisé pour éviter les sensibilités postopératoires en inter séance et pour faciliter la mise en forme de la préparation (Fig. 6) [5, 8]. Cet Onlay sera modélisé et réalisé à partir d'une empreinte optique avec la nouvelle caméra Condor® (Fig. 7, 8 et 9).



IDS réalisée (composite fluide est photopolymérisé sous digue) et la cavité finale



Screenshots de l'empreinte optique avec la caméra Condor® de la préparation et de son antagoniste (Notez la qualité des images)

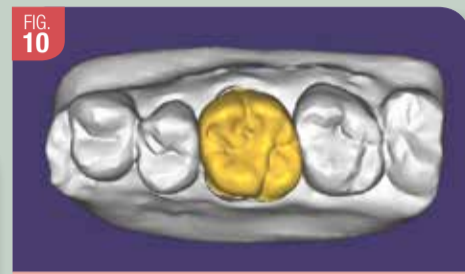


Bruno Pelissier

Après modélisation, un onlay sera usiné et sera en matériau e.max® d'Ivoclar Vivadent qui présente une très bonne résistance à la fracture et une usure identique à celle des dents antagonistes avec des propriétés optiques excellentes et différentes opacités. L'usinage permet aussi d'avoir un matériau homogène, sans porosité, avec une bonne aptitude au polissage, un maquillage de surface étant réalisé dans un deuxième temps.

Conception et Fabrication Assistée par Ordinateur

Les empreintes validées, les fichiers sont envoyés au prothésiste pour la modélisation et la réalisation de l'Onlay cosmétique par usinage (Fig. 10).



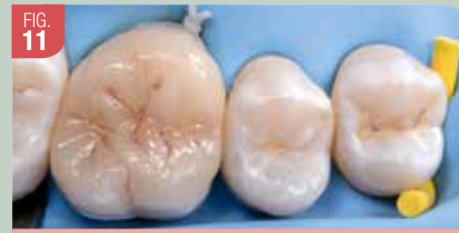Modélisation de l'onlay avec Exocad

Pour une validation technique de la caméra (non nécessaire généralement), un essai de l'onlay usiné et non maquillé sera réalisé en bouche. Les limites et l'ajustage montrent des résultats très corrects. L'occlusion peut être aussi contrôlée et légèrement modifiée si besoin car le matériau a des caractéristiques mécaniques intéressantes, l'épaisseur de la céramique étant importante. Grâce à l'empreinte optique réalisée avec la caméra Condor®, nous pouvons obtenir une restauration cliniquement correcte.

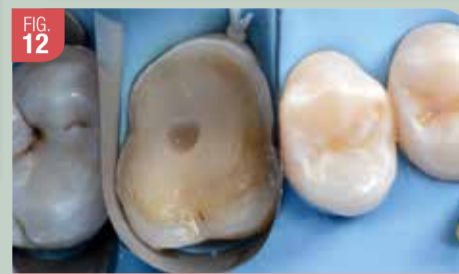Réalisation clinique (Fig. 11 à 15)

La préparation de l'intrados de l'Onlay nécessite un mordantage à l'acide fluorhydrique. Généralement, les restaurations en disilicate de lithium (LS2) sont mordancées avant leur mise en place. Nous avons utilisé le produit IPS Ceramic Etching Gel pendant 20 secondes dans l'intrados de l'onlay pour créer des surfaces rétentives et ainsi accroître l'adhésion entre le composite de collage et la surface céramique. Il est nécessaire ensuite de silaniser l'intrados avec Monobond Plus pendant 60 secondes qui est un conditionneur monocomposant ; cela va créer une adhésion chimique durable entre les composites de collage et la restauration céramique.

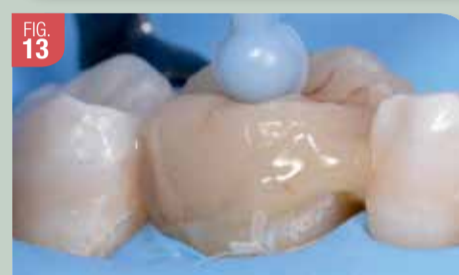Dans l'intrados de l'onlay, le même adhésif est utilisé, puis le composite de collage y est



Essai de l'onlay maquillé. Les limites et les points de contact sont contrôlés pour valider la bonne insertion de la pièce prothétique lors de l'assemblage



Mise en place de l'adhésif

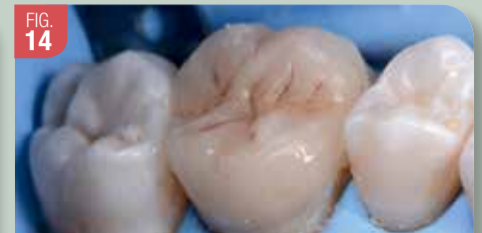

Collage de l'onlay

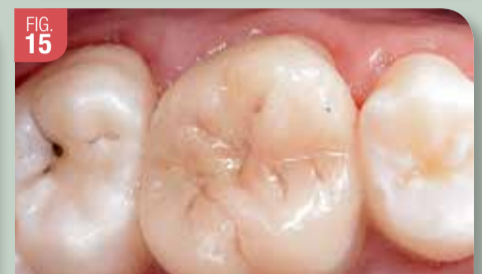déposé. Les composites de collage sont les seules colles alliant les performances et le recul clinique, les propriétés mécaniques et esthétiques nécessaires à l'assemblage d'un inlay/onlay en céramique. L'onlay est alors inséré ; sa manipulation peut être facilitée par l'utilisation d'un fouloir associé à une cire collante. Le contrôle visuel permet d'objectiver la présence d'excès sur toute la périphérie.

La pression est maintenue durant l'élimination de ces excès avec la microbrossette qui assure en même temps l'étalement du composite au niveau du joint.

Une fois le champ opératoire déposé, l'élimination des excès est entreprise à l'aide de curettes CK6 ou mini-CK6 ou des lames de

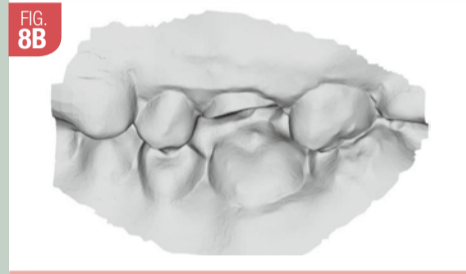
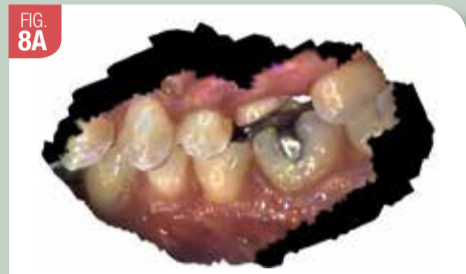

Onlay collé et excès enlevés

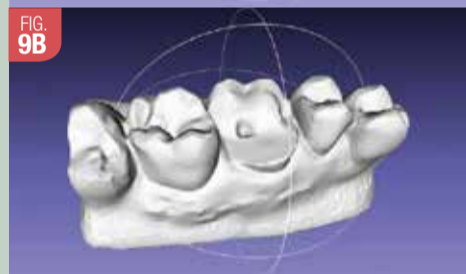
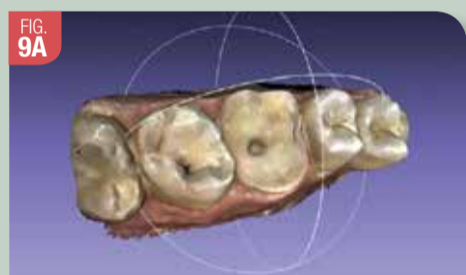


Cas clinique final

bistouri courbes. Il reste à contrôler l'occlusion à l'aide de papiers marqueurs extrafins. Si toutefois de telles retouches devaient être envisagées, elles se feraient avec des fraises diamantées à grains fins (bague rouge puis jaune) suivies d'un polissage rigoureux avec des polisseurs siliconés adaptés [6, 10]. Le résultat final est correct et s'intègre bien grâce à l'empreinte optique avec la caméra Condor® qui a été une étape clé dans la réalisation de cet onlay (Fig. 15).



Screenshots de l'empreinte optique de l'occlusion et son STL



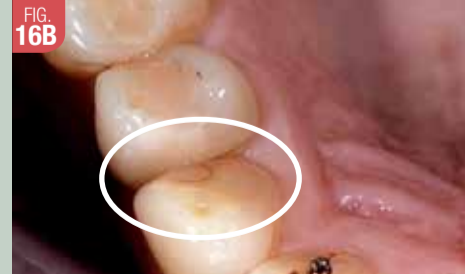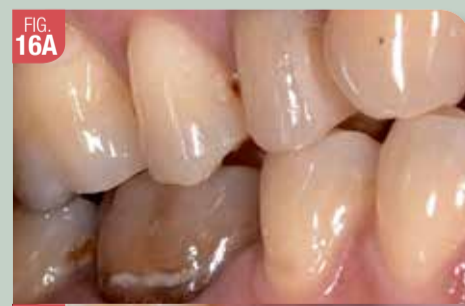Screenshots de la préparation en PLY et STL (Logiciel Meshlab)

Cas clinique 2 : Réalisation d'un onlay céramique sur dent dévitalisée

Un patient se présente au Centre de Soins et de Recherches Dentaires de Montpellier pour une consultation ; le contrôle décèle sur la prémolaire supérieure droite un composite volumineux et des fêlures au niveau des faces mésiale et vestibulaire. Le patient ne présente pas de douleurs et à la radiographie, aucune reprise carieuse n'est visible ; cette dent est dévitalisée (Fig. 16).

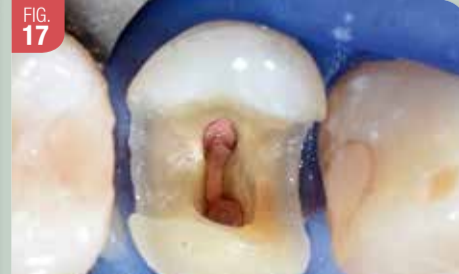Après la dépose du composite, la perte de substance est importante et les épaisseurs des parois résiduelles sont faibles avec perte des crêtes marginales (Fig. 17). Nous pouvons confirmer l'indication d'un onlay céramique sur dent dévitalisée qui est donc proposé au patient pour remplacer ce composite et surtout pour pallier la fracture vestibulaire. Dans l'optique d'une dentisterie adhésive moderne et respectueuse des tissus dentaires, nous pouvons très bien réaliser des restaurations indirectes collées sur une dent dévitalisée. Il est évident qu'il faut analyser la situation clinique de la dent avec ses substances dentaires restantes. « No post-no crown », dès que cela est possible ; surtout que faire des incrustations métalliques sur

des prémolaires est difficile (racines plates, courbes...) et fragilise beaucoup les dents. Garder du capital tissulaire est la devise de la dentisterie moderne.

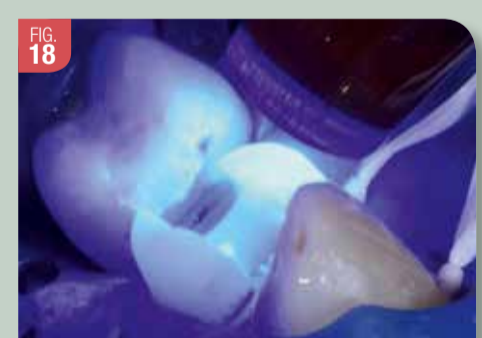

Cas initial (14 dévitalisée avec un important composite et des fêlures niveau faces mésiale et vestibulaire)

La face vestibulaire étant trop fragile et fêlée, elle est mise à plat. Un composite flow est réalisé ensuite pour faciliter la mise en forme de la préparation et combler la cavité pulpaire (Fig. 17 et 18) [5, 9]. Cet Onlay sera modélisé et réalisé à partir d'une empreinte optique avec la nouvelle caméra Condor®. Après modélisation, un onlay sera usiné et sera en matériau e.max® d'Ivoclar Vivadent qui présente une très bonne résistance à la fracture et une usure identique à celle des dents antagonistes avec des propriétés optiques excellentes et différentes opacités. L'usinage permet aussi



Cas initial (composite déposé sous digue) et mise en forme

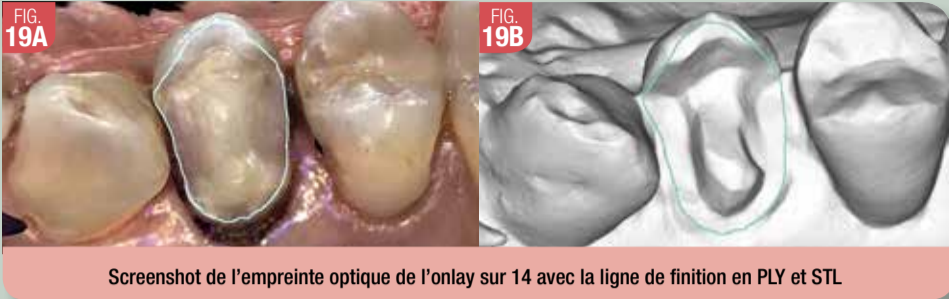

Après hybridation un composite flow est mis en place pour une relocalisation des marges et une préparation finale

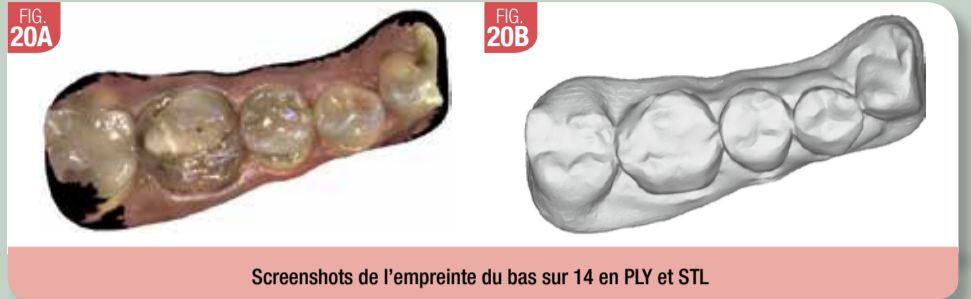d'avoir un matériau homogène, sans porosité, avec une bonne aptitude au polissage, un maquillage de surface étant réalisé dans un deuxième temps.

Conception et Fabrication Assistée par Ordinateur

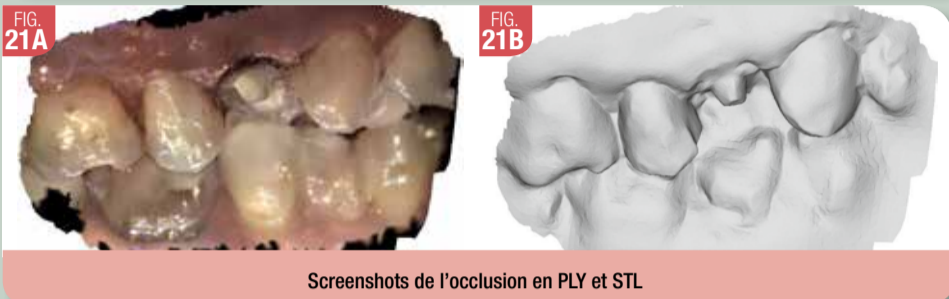
Les empreintes validées, les fichiers PLY et STL sont envoyés au prothésiste pour la modélisation et la réalisation de l'Onlay cosmétique par usinage, maquillage et finition (Fig. 19 à 26).



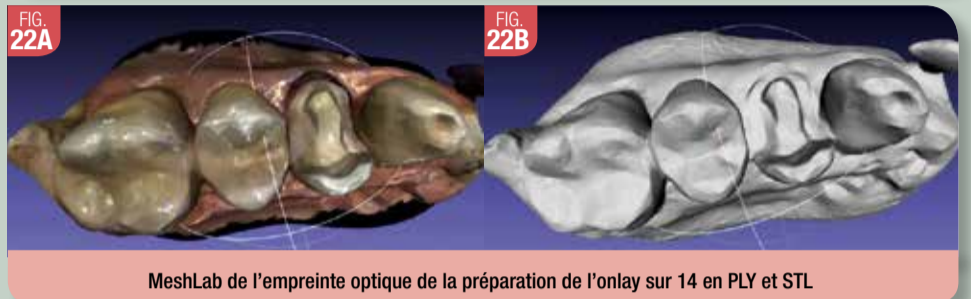Screenshot de l’empreinte optique de l’onlay sur 14 avec la ligne de finition en PLY et STL



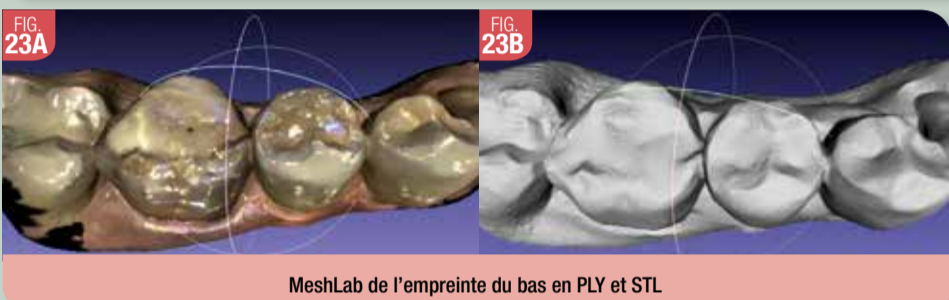Screenshots de l’empreinte du bas sur 14 en PLY et STL



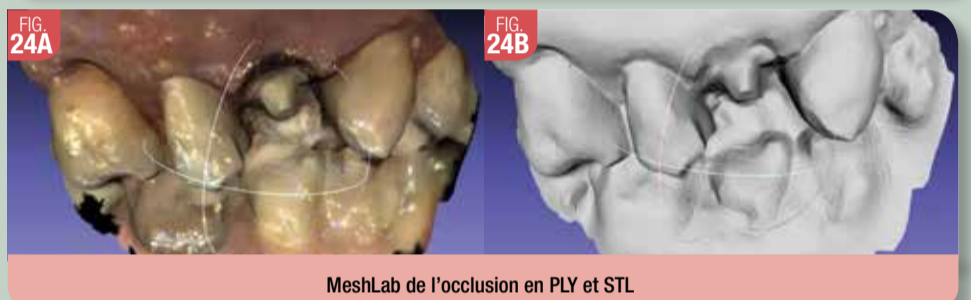Screenshots de l’occlusion en PLY et STL



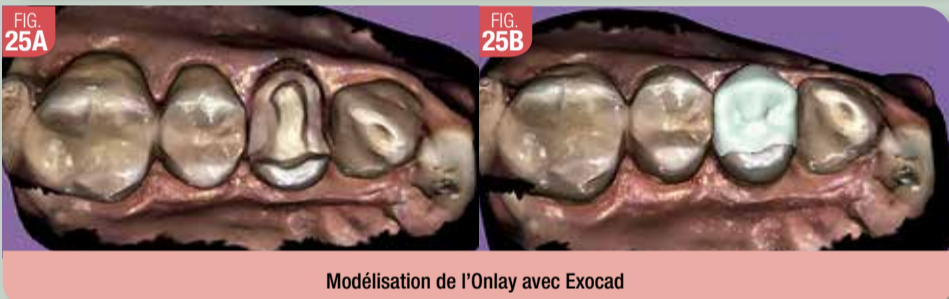
MeshLab de l’empreinte optique de la préparation de l’onlay sur 14 en PLY et STL



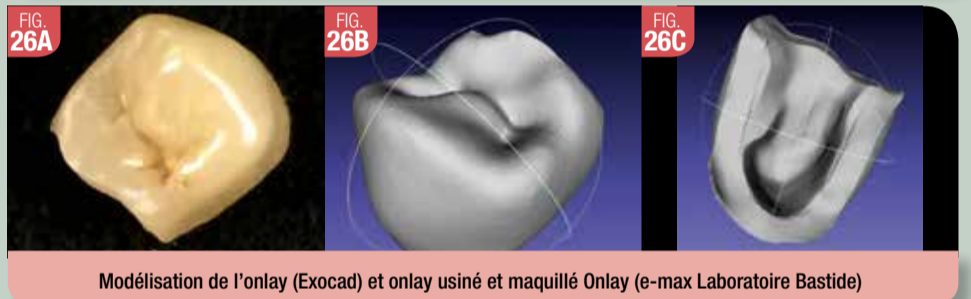MeshLab de l’empreinte du bas en PLY et STL



MeshLab de l’occlusion en PLY et STL



Modélisation de l’Onlay avec Exocad



Modélisation de l’onlay (Exocad) et onlay usiné et maquillé Onlay (e-max Laboratoire Bastide)

Assemblage de l’onlay céramique

Un essai de l’onlay usiné par CFAO est réalisé en bouche pour validation avant le collage. Les limites et l’ajustage montrent des résultats très corrects. L’occlusion peut être aussi contrôlée et légèrement modifiée car le matériau a des caractéristiques mécaniques intéressantes, l’épaisseur de la céramique étant importante. Grâce à l’empreinte optique réalisée avec la caméra Condor®, nous pouvons obtenir une restauration cliniquement correcte.

La préparation de l’intrados de l’onlay nécessite un mordantage à l’acide fluorhydrique. Généralement, les restaurations en disilicate de lithium (LS2) sont mordancées avant leur mise en place. Nous avons utilisé le produit IPS Ceramic Etching Gel pendant 20 secondes dans l’intrados de l’onlay pour créer des surfaces rétives et ainsi accroître l’adhésion entre le composite de collage et la surface céramique. Après un bon rinçage et séchage, nous avons utilisé le G-Multi Primer® qui est un promoteur d’adhésion pour tous les substrats ; ce produit fait appel à 3 agents chimiques différents pour garantir une adhésion parfaite dans toutes les situations. L’ajout de silane au promoteur d’adhésion mais pas à l’adhésif assure une stabilité d’adhésion. Cela va créer une adhésion chimique durable entre le composite de collage et la restauration céramique [3] (Fig. 27).

Pour la préparation de la dent, un léger sablage est réalisé pour bien nettoyer le site ; puis, un mordantage à l’acide orthophosphorique est réalisé pendant 30 secondes. Un rinçage minutieux est effectué après le mordantage acide pendant 30 secondes. La préparation de la dent est séchée ; le champ opératoire doit être propre et sec avant les étapes de collage. Nous avons utilisé l’adhésif G-Prémio Bond® de GC pendant 10 secondes en brossant les surfaces car il est important de bien le faire pénétrer ; avec la soufflette, en vérifiant que la couche soit bien régulière,



Matériel et Produits utilisés

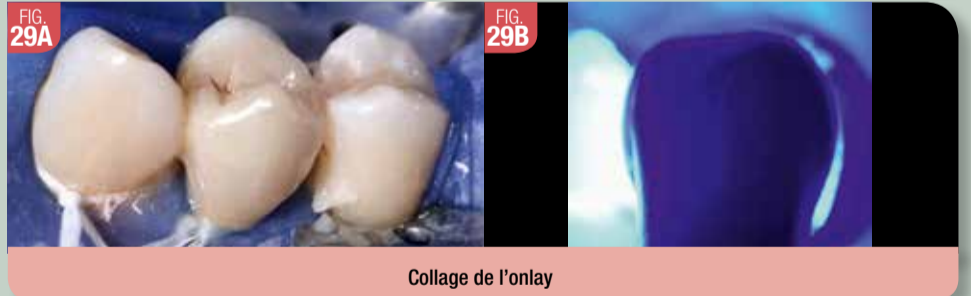un séchage sous pression d’air maximum est réalisé pendant 5 secondes. Cette opération est aussi utile pour évaporer le solvant présent dans l’adhésif. Une polymérisation de 1 à 0 seconde est enfin faite avec la lampe Valo® d’Ultradent en mode 1000 MW/cm² (Fig. 28).

Dans l’intrados de l’onlay, le matériau de collage G-CEM Link-Force® de GC y est déposé. Les composites de collage sont les seules colles alliant les performances et le recul cliniques, les propriétés mécaniques et esthétiques nécessaires à l’assemblage d’un inlay/onlay en céramique. L’onlay est alors inséré sous pression modérée ; sa manipulation peut être facilitée par l’utilisation d’un fouloir associé à une cire collante. Le contrôle visuel permet d’objectiver la présence d’excès sur toute la périphérie. La pression est maintenue durant l’élimination de ces excès avec la microbrossette qui assure en même temps l’étalement du matériau au niveau du joint ; un petit flash de 1 à 2 secondes permet de figer le produit et de faciliter l’élimination totale des excès. Enfin, la polymérisation est effectuée sur les différentes faces durant 40 secondes pour chacune (Fig. 29).

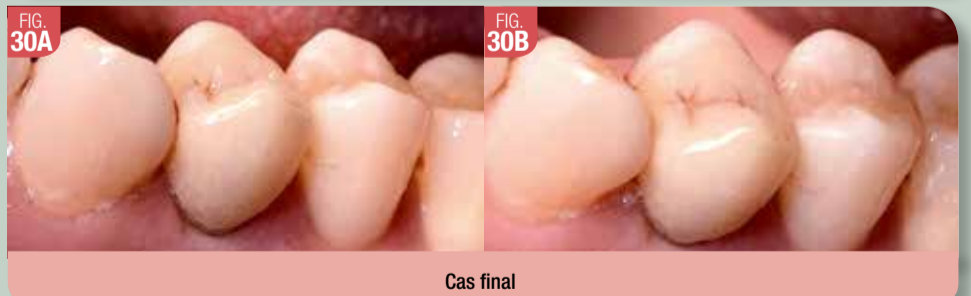Une fois le champ opératoire déposé, des curettes CK6 ou mini-CK6 ou des lames courbes de bistouri peuvent éventuellement servir à l’élimination



Préparation de la dent



Collage de l’onlay



Cas final

des excès. Il reste à contrôler l’occlusion à l’aide de papiers marqueurs extrafins. Si toutefois de telles retouches devaient être envisagées, elles se feraient avec des fraises diamantées à grains fins (bague rouge puis jaune) suivies d’un polissage

rigoureux avec des polisseurs siliconés adaptés [6, 11]. Le résultat final est correct et s’intègre bien grâce à l’empreinte optique avec la caméra Condor® qui a été une étape clé dans la réalisation de cet onlay (8) (Fig. 30).

Remerciements à Michel Bastide, prothésiste (Laboratoire Le Lab, Castelnau le Lez)

Bibliographie

- 1. DAHAN L et RAUX F. Pourquoi et quand faire un inlay-onlay ? Inf Dent n° 34 - 6 octobre 2010 : 19-26
2. DIETSCHI D et SPREAFICO R. Restaurations esthétiques collées composite et céramiques dans les traitements esthétiques des dents postérieures. Quintessence Internationale ed. ; 1997.

Toute la bibliographie est à retrouver sur www.aonews-lemag.fr